

Krzysztof Woźniak, Artur Moskała, Andrzej Urbanik<sup>1</sup>, Małgorzata Kłys

## Pośmiertne badania obrazowe TK z rekonstrukcją 3D u ofiar postrzałów z broni palnej i eksplozji ładunków wybuchowych Postmortem CT examination with 3D reconstruction in gunshot and post explosion injuries

Z Katedry Medycyny Sądowej UJ CM  
Kierownik: prof. dr hab. n. med. M. Kłys

<sup>1</sup> Z Katedry Radiologii UJ CM  
Kierownik: prof. dr hab. med. A. Urbanik

Przedstawiono wyniki badań pośmiertnych w czterech przypadkach zgonów w wyniku postrzałów z broni palnej i eksplozji ładunków wybuchowych. Przed „klasyczną” sądowo-lekarską sekcją zwłok dodatkowo przeprowadzono pośmiertne badanie TK. Stwierdzone podczas badań zmiany (obrażenia i obecność ciał obcych) zestawiono w tabeli oraz przedstawiono w postaci obrazów z rekonstrukcji 3D TK, z porównaniami do obrazów sekcyjnych. Na dołączonej płycie CD zamieszczono przestrzenne animacje.

The authors presented the results of postmortem examinations of four cases related to gunfire and post explosion injuries. Prior to “classic” forensic autopsies, the corpses were examined using CT imaging. The findings (injuries and foreign bodies) are presented in the table and in images: 3D reconstructions contrasted with actual autopsy specimens. The enclosed CD includes 3D animations.

Słowa kluczowe: sądowo-lekarska sekcja zwłok, pośmiertne badania obrazowe, tomografia komputerowa, postrzały z broni palnej, eksplozje ładunków wybuchowych  
Key words: forensic autopsy, postmortem imaging examination, computed tomography, gunfire injuries, explosive blasts

### WSTĘP

Dla medyka sądowego, dokonującego diagnostyki pośmiertnej w przypadkach ofiar postrzałów i eksplozji ładunków wybuchowych, jednym z podstawowych zadań jest nie tylko określenie przyczyny zgonu czy obrazu doznanych obrażeń, ale pójście dalej – zlokalizowanie i wydobycie ciał obcych, będących cennymi dowodami rzeczowymi: pocisków lub ich fragmentów, elementów naboju, fragmentów „bomby”, a także określenie kierunku penetracji tych ciał, które ma zasadnicze znaczenie przy rekonstrukcji zdarzenia. Poszukiwanie ciał obcych, podczas sekcji zwłok „w ciemno”, jest niezwykle trudne i niesie duże ryzyko przeoczenia nie tylko niewielkich fragmentów. Dlatego też już w przeszłości nierzadko były wykorzystywane badania obrazowe w celu lokalizacji ciała obcego (pocisku), np. z użyciem klasycznego badania rtg. Tomografia komputerowa (TK) daje dodatkową szansę określenia przestrzennej lokalizacji obiektu. W przypadku wzbogacenia sądowo-lekarskiej diagnostyki pośmiertnej, o techniki rejestracji i przetwarzania danych TK w celu rekonstrukcji przestrzennych, można także przedsięwziąć próby wizualizacji przebiegu kanału rany (ran), mającej dodatkową zaletę – „bezkrwawości” obrazu komputerowego.

## CEL PRACY

Celem badań było porównanie obrazu zmian pourazowych i lokalizacja ciał obcych w przypadkach ofiar postrzałów i eksplozji materiałów wybuchowych, badanych drogą klasycznego badania pośmiertnego (sądowo-lekarskiej sekcji zwłok) oraz pośmiertnego badania TK.

## MATERIAŁ

Badaniom poddano 4 przypadki zarządzonych zgodnie z k.p.k. sekcji sądowo-lekarskich, wśród wykonywanych w pierwszym i drugim kwartale 2009 roku w Katedrze i Zakładzie Medycyny Sądowej UJ CM. Były to dwie ofiary postrzałów: 1. w głowę z broni śrutowej, 2. w klatkę piersiową z broni myśliwskiej oraz dwie ofiary wybuchów: 3. granatu i 4. samodzielnie wykonanej „bomby”; wszystkie płci męskiej. W każdym przypadku na takie badanie uzyskano zgodę właściwego prokuratora.

## METODA

Po dokonaniu oględzin zwłok, mających na celu określenie stanu znamion śmierci, zwłoki umieszczono w dwóch specjalnie przygotowanych szczelnych foliowych workach i transportowano do Katedry Radiologii UJ CM celem badania TK: głowy i szyi oraz tułowia. Zakres badania TK był zmienny w zależności od lokalizacji godzenia urazu. Badania wykonano przy użyciu aparatu Somatom Sensation S16 firmy Siemens. Uzyskane w wyniku badania TK pliki DICOM (w przypadku głowy i szyi minimalna grubość warstwy 0,75 mm, pozostałych części zwłok 1,5mm) poddawano analizie przy użyciu specjalistycznego oprogramowania, w zakresie: 1. obrazów 2D (w projekcjach poprzecznych), 2. wybranych rekonstrukcji wielopłaszczyznowych (MPR), 3. wybranych rekonstrukcji 3D, w wyselekcjonowanych przypadkach przed „klasyczną” sądowo-lekarską sekcją zwłok przygotowując je także w formie animacji: kośćca

Nr Case number	Wiek w latach Age years	Rodzaj zdarzenia Event type	Obrażenia kośćca Injuries of bones	Inne obrażenia wewnętrzne Other internal injuries
1/09	33	wybuch granatu grenade explosion	złamanie żebra IX prawego / 9th right rib fracture [ryc. 1a / fig. 1a], złamanie (z wgłobieniem) kości czaszki / infraction of the skull [ryc. 1b / fig. 1b], ubytek lewego talerza biodrowego / damage of the left hip bone	liczne ciała obce metaliczne / multiple metallic foreign bodies [ryc. 1 a, 2 / fig. 1 a, 2] zwłaszcza ściany tułowia po prawej stronie i prawej kończyny górnej / especially the wall of the trunk on the right, rozerwanie opon i mózgu / laceration of the brain and meninges, ciała obce (w tym jedno metaliczne) w mózgu / foreign bodies (including one metallic) in the brain [ryc.1 b / fig. 1 b], niewielka ilość krwi w prawej jamie opłucnej / small content of blood in the right pleural cavity, rozległe stłuczenie prawego płuca / extensive contusion of the right lung [ryc. 2 a, b / fig. 2 a, b], 300ml krwi w jamie otrzewnej / blood in the peritoneal cavity, ciała obce metaliczne w jamie otrzewnej / metallic foreign bodies in the peritoneal cavity, zranienie wątroby z ciałem obcym metalicznym / damage of the liver with the metallic foreign body, rozerwanie jelit i krezki jelit / lacerations of intestines and mesentery
4/09	77	postrzał w usta z broni śrutowej intraoral shooting using a shotgun	fragmentacja kości czaszki / fragmentation of the skull [ryc. 3 a, b, 4 / fig. 3 a, b, 4]	ciała obce w jamie czaszki i pod powłokami głowy / foreign bodies inside the cavity of the skull and under soft tissues of the head [ryc. 3 b, 5 / fig. 3 b, 5]: śrót (łącznie ponad 90 sztuk) / pieces of shot (total number over 90), plastikowy koncentrador / plastic shot concentrator [ryc. 6 / fig. 6] i fragmenty protezy zębowej w jamie czaszki / small fragments of the denture inside the skull cavity, rozerwania opon i mózgu / lacerations of the brain and meninges, ogniska wylewów krwawych pod oponą pajęczą mózgu / focal subarachnoid haemorrhage of the brain
7/09	61	postrzał lewej strony klatki piersiowej z broni myśliwskiej gunfire injury due to hunting weapon	złamanie i fragmentacja żeber po stronie lewej / fractures and fragmentation of the ribs on the left [ryc. 7 a, b fig. 7 a, b],	drobne ciała obce metaliczne ściany lewej strony klatki piersiowej / minute foreign bodies of the wall of the left part of the chest [ryc. 8 / fig. 8], rozerwanie worka osierdziowego i serca / lacerations of the pericardial sac and the heart, rozerwanie lewego płuca / laceration of the left lung, krew w lewej jamie opłucnej / blood inside the left pleural cavity (300ml),
11/09	19	wybuch własnoręcznie wykonanego ładunku wybuchowego („bomby”) explosion of self-made „bomb”	rozerwanie („przecięcie”) rękkojeści mostka / damage of manubrium sterni, złamanie V lewego żebra / fracture of the 5th left rib [ryc. 10 a, b / fig 10 a, b]	uszkodzenie lewej żyły podobojczykowej / lesion of the left subclavian vein, powietrze (+/-) w prawej komorze serca / air (+/-) in the right ventricle of the heart, metaliczne ciało obce w płacie górnym płuca lewego oraz w tkankach miękkich w rejonie lewej pachy / metallic foreign bodies: in the upper lobe of the left lung and in soft tissues of the left armpit region, stłuczenie płuca lewego / contusion of the left lung, powietrze i krew w lewej jamie opłucnej (1500ml) / air and blood (1500ml) in the left pleural cavity [ryc. 9 / fig. 9]

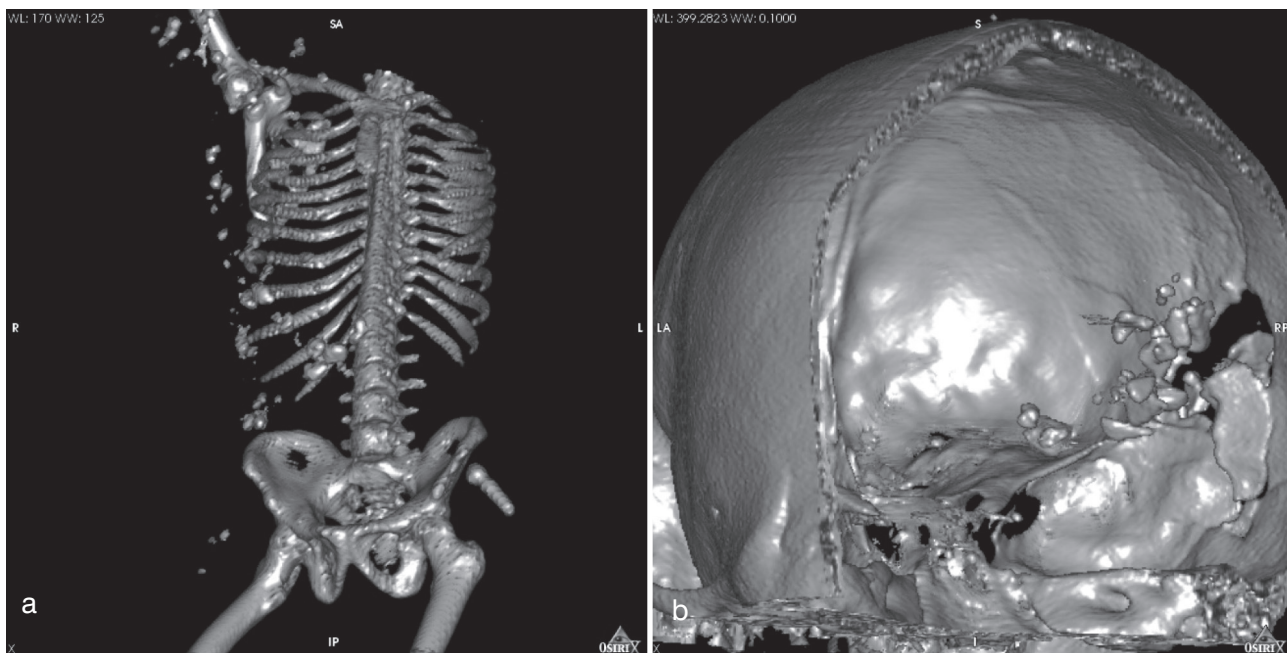
Tabela I. Zestawienie badanych przypadków – stwierdzone obrażenia wewnętrzne.

Table I. Examined cases – internal changes found.

(w tym uszkodzeń) poszczególnych okolic ciała, przestrzeni powietrznych, lokalizacji ciał obcych. W warunkach sali sekcyjnej odtwarzano je na przenośnym sprzęcie komputerowym podczas wykonywanej typowej sądowo-lekarskiej sekcji zwłok.

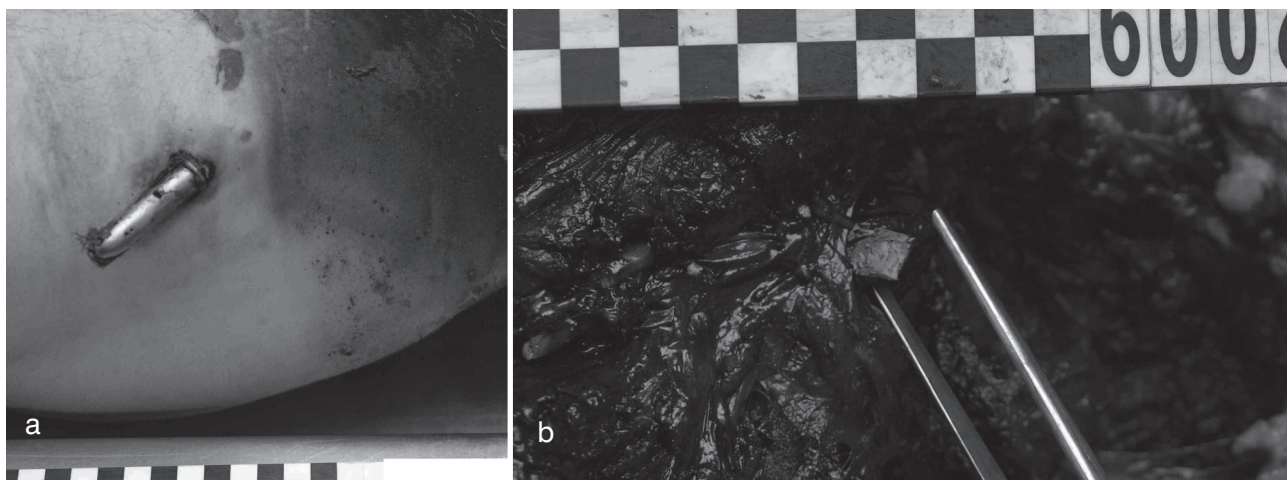
## WYNIKI BADAŃ

Stwierdzone podczas sekcji zwłok zmiany ilustruje tabela I oraz ryciny – rekonstrukcje 3D wraz z wybranymi obrazami z sekcji zwłok.



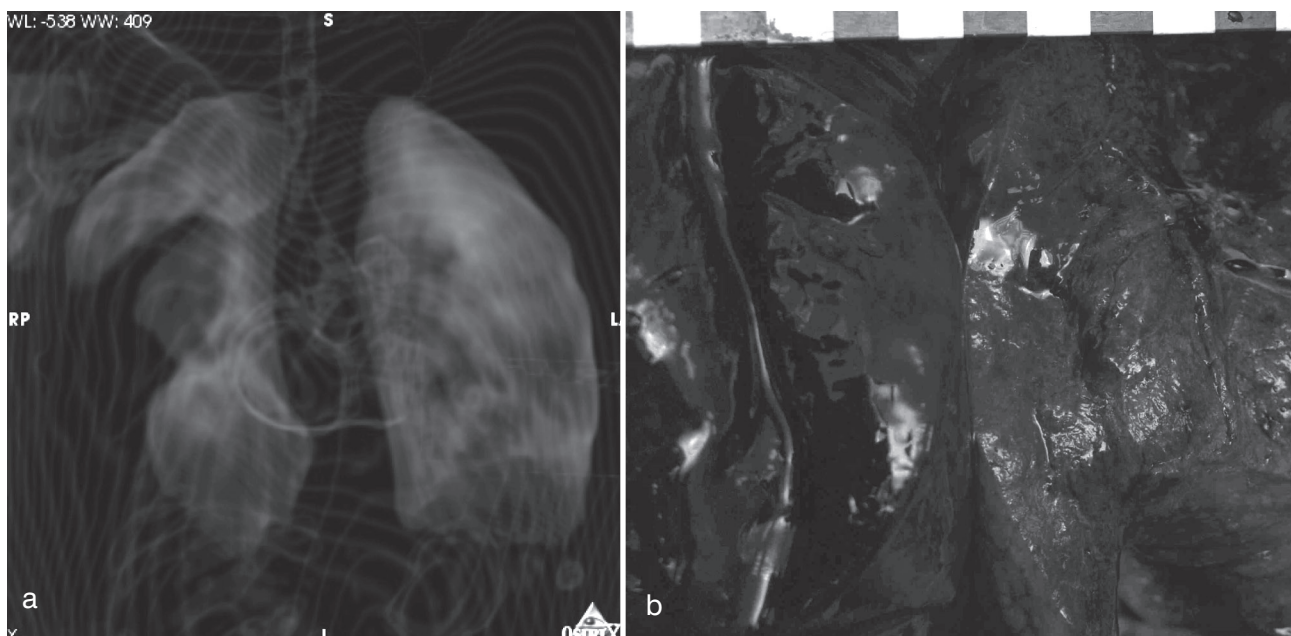
Ryc. 1. Wybuch granatu: a. liczne ciała obce po prawej stronie zwłaszcza tułowia, zapalnik po lewej stronie miednicy, b. widok wnętrza jamy czaszki od tyłu i strony lewej – włamanie kości czaszki z drobnymi fragmentami kości i pojedynczym ciałem metalicznym.

Fig. 1. Grenade explosion: a. multiple foreign bodies, especially on the right side of the trunk, a grenade fuse on the left side of the pelvis, b. the internal aspect of the skull (from the posterior and left side) – skull infraction with small pieces of bone and a solitary metallic foreign body.



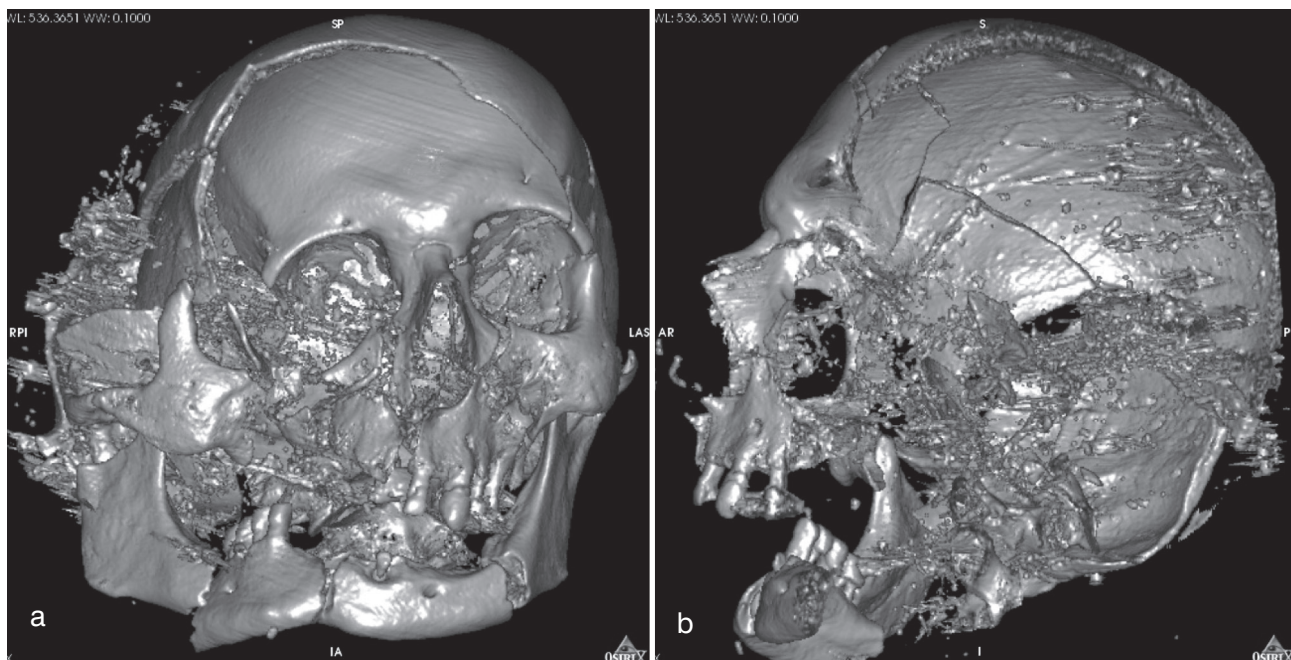
Ryc. 2. Ciała obce: a. zapalnik wystający z powłok rejonu lewego biodra, b. fragment metalu w mięśniach ściany tułowia.

Fig. 2. Foreign bodies: a. a grenade fuse in the left hip region, b. a metal fragment inside the muscles of the wall of the trunk.



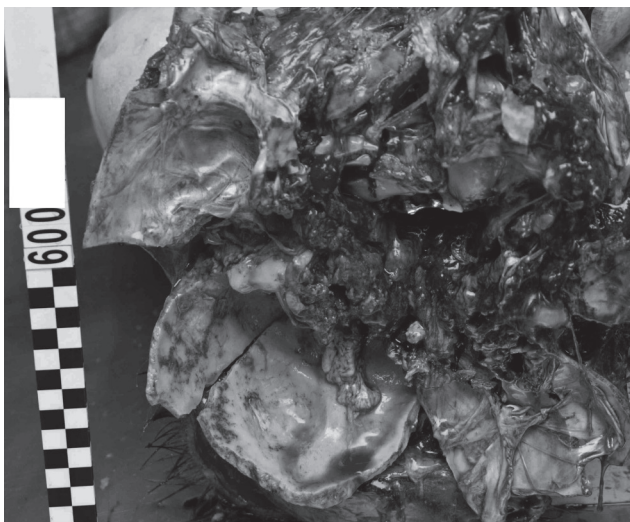
Ryc. 3. Rozległe stłuczenie prawego płuca: a. rekonstrukcja przestrzeni powietrznych, dodatkowo widoczne powietrze w jamach prawego przedsionka i komory serca; b. preparat sekcyjny.

Fig. 3. Extensive contusion of the right lung: a. air spaces in 3D CT reconstruction; additionally, air in the right atrium and the right ventricle of the heart is visible; b. the autopsy specimen.




Ryc. 4. Postrzał z broni śrutowej w usta: a. fragmentacja kości czaszki, widok od przodu, b. wnętrze jamy czaszki z drobinami śrutu, widok od strony lewej, nieco od przodu.

Fig. 4. Injuries of the skull due to intraoral shot with a shotgun: a. fragmentation of the bones, the anterior aspect, b. interior of the skull with multiple pieces of shot, seen from the left and somewhat anteriorly.



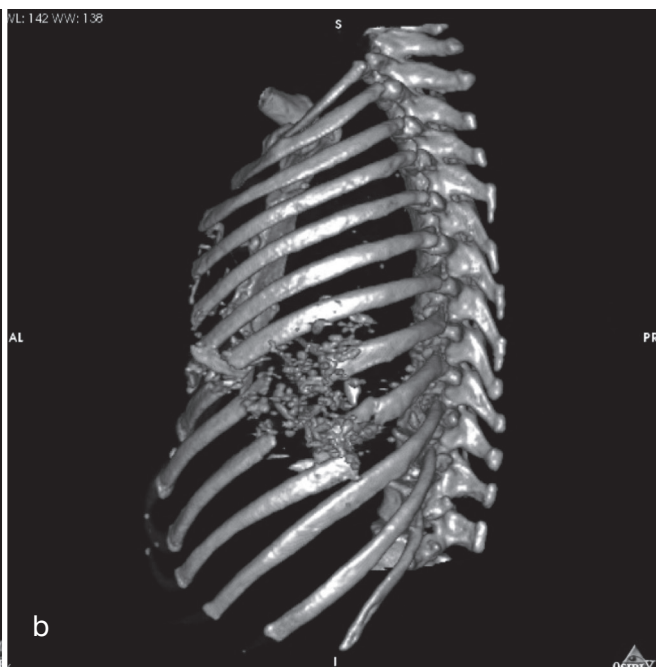
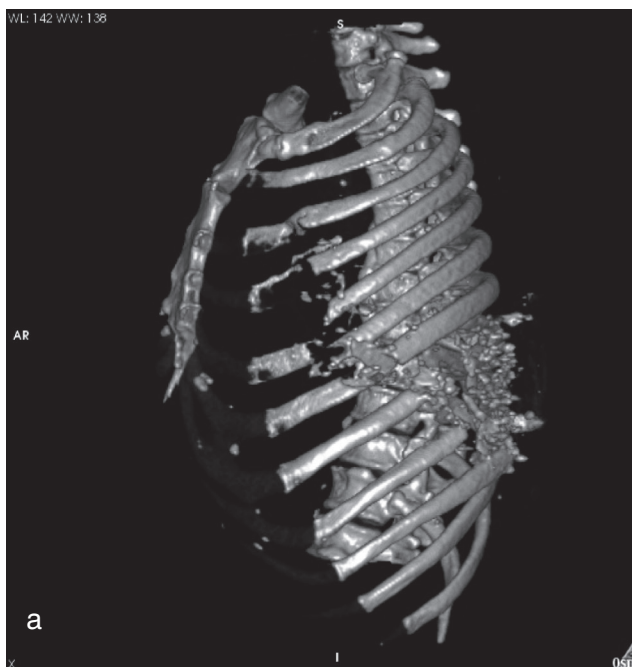
Ryc. 5. Fragmentacja kości podstawy czaszki i (częściowo) twarzoczaszki.

Fig. 5. Autopsy specimen – fragmentation of the base of the skull and (partially) the facial part of the skull.



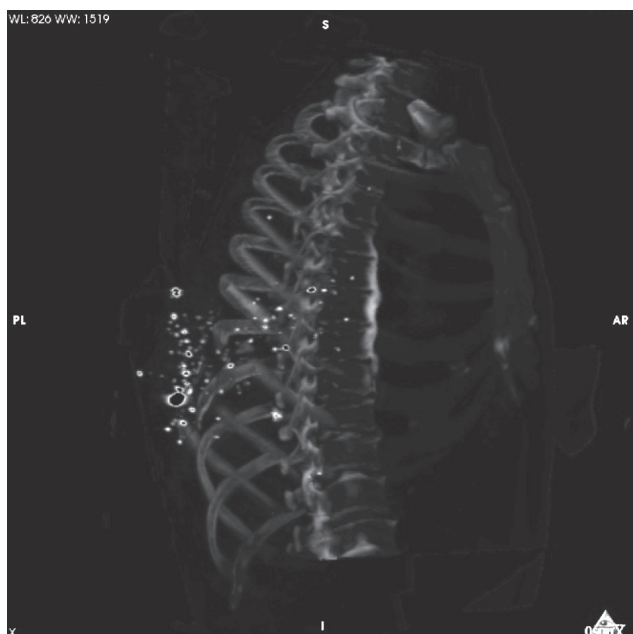Ryc. 6. Wydobyte ciała obce: 90 drobin śrutu i koncentrator z tworzywa sztucznego.

Fig. 6. Foreign bodies obtained during autopsy: 90 pieces of shot and a plastic shot concentrator.



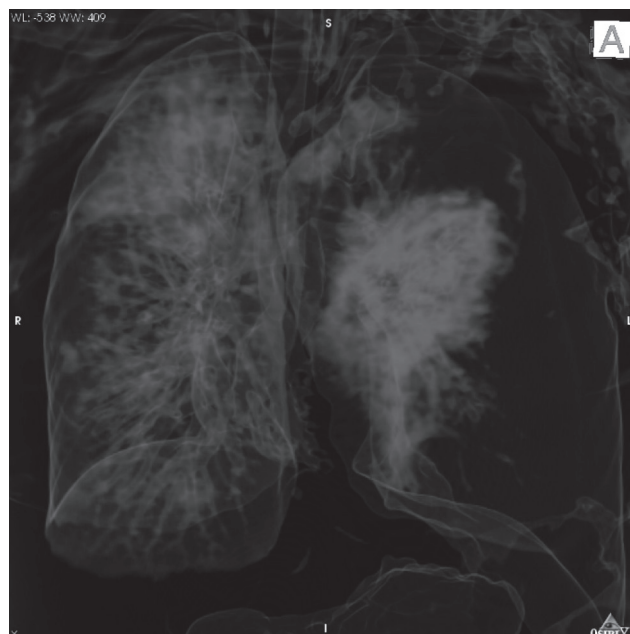
Ryc. 7. Postrzał z broni myśliwskiej lewej strony klatki piersiowej z uszkodzeniami żeber i ciałami obcymi, widok „wypreparowanej cyfrowo” lewej strony klatki piersiowej: a. widok od strony lewej i (nieco) przodu, b. widok od strony lewej i (nieco) tyłu.

Fig. 7. The left part of the chest in 3D reconstruction – gunfire injuries inflicted by a hunting weapon: damage of the ribs and foreign bodies: a. the left-hand side and (partially) the anterior aspect, b. the left-hand side and (partially) the posterior aspect.



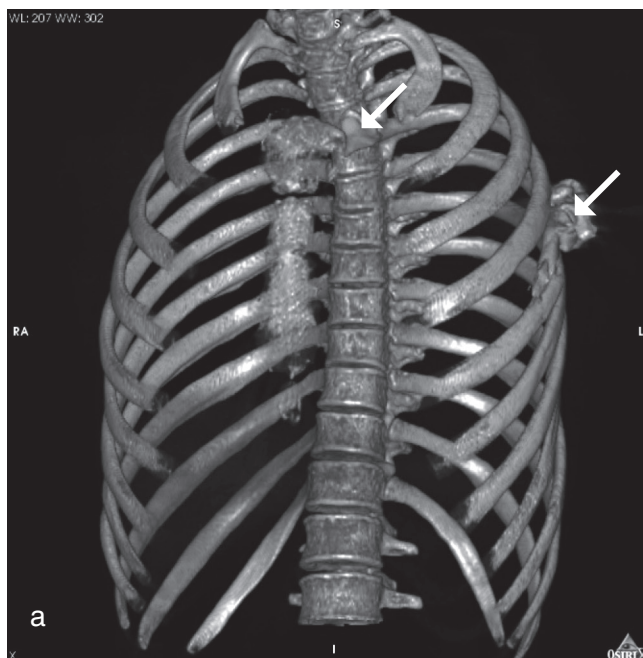
Ryc. 8. Drobne ciała obce metaliczne po lewej stronie klatki piersiowej, widok od tyłu i (nieco) strony prawej – „wypreparowana cyfrowo” lewa strona klatki piersiowej.

Fig. 8. The left part of the chest in 3D reconstruction: minute metallic foreign bodies, the posterior and (partially) the right-hand aspect.



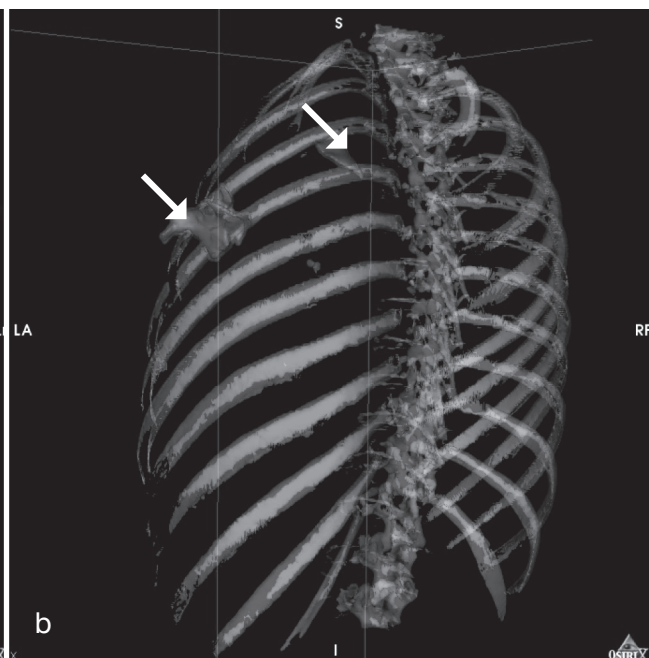
Ryc. 9. Przestrzenie powietrzne: uszkodzenie lewego płuca i odma lewej jamy opłucnej.

Fig. 9. Air spaces in 3D reconstruction: damage of the left lung and the left pneumothorax.



Ryc. 10. Dwa ciała obce lewej strony klatki piersiowej (strzałki), uszkodzenie rękojeści mostka po lewej stronie i V lewego żebra.

Fig. 10. Two metallic foreign bodies in the left part of the chest (arrows), with damage of the manubrium sterni and the 5th left rib.



W każdym ocenianym przypadku udało się skutecznie zobrazować zarówno pourazowe zmiany kostne, jak i obecność ciał obcych metalicznych. Ułatwiło to odnalezienie dowodów rzeczowych, chociaż w przypadku niewielkich fragmentów pocisku, w przypadku postrzału klatki piersiowej (przypadek 7/09), poszukiwania prowadzono ze wsparciem fluoroskopii Rtg. Skomplikowane wieloodłamowe złamanie kości czaszki, w przypadku postrzału z broni śrutowej w usta (przypadek 4/09), wręcz nie poddawałoby się możliwości precyzyjnego słownego opisu, czy klasycznej dokumentacji fotograficznej, a wymagałoby udokumentowania po żmudnej rekonstrukcji kryminalistycznej. Dokonane natomiast przestrzenne animacje rozfragmentowanych kości czaszki skutecznie obrazowały te uszkodzenia.

Oprócz uszkodzeń kostnych i ciał obcych można było ocenić stan tkanek miękkich, w tym narządów mięsnych, takich jak stłuczenie płuca, uszkodzenia tkanki mózgowej, elementów miękkich twarzoczaszki oraz obecność krwi w zatokach obocznych nosa.

Rekonstrukcja w programie Osirix dawała dobre podstawy do określenia przebiegów kanałów ran – czego dobrym przykładem jest wyznaczenie w przypadku ofiary wybuchu granatu (przypadek 1/09) toru metalicznego ciała obcego („zapalnika”), penetrującego tułów od prawej strony klatki piersiowej aż do rejonu lewego biodra. W tym samym przypadku, przy uwidacznianiu przestrzeni powietrznych, w sposób bezsporny wykryto obecność powietrza w jamach serca. Zwłoki te nie nosiły żadnych cech rozkładu gnilnego.

## DYSKUSJA

Pierwszego w Polsce prześwietlenia zwłok dokonał w 1930 roku w Krakowie dr Stefan Ryglicki, ujawniając pocisk w rejonie miednicy na zwłokach w stanie rozkładu [1].

Techniki klasycznego obrazowania radiologicznego, dla celów pośmiertnego badania sądowo-lekarskiego, były i są stosowane w praktyce polskiej medycyny sądowej od lat [2, 3]. Już w przeszłości zwracano uwagę na możliwości wykorzystania techniki TK dla oceny zmian pourazowych głowy [4]. Przedstawiona ostatnio w polskim piśmiennictwie praca pokazuje wykorzystanie zażyciowego badania TK – z analizą obrazów 2D, bez dokonywania przestrzennych rekonstrukcji, w celu odtworzenia kanału rany postrzałowej [5]. Z kolei ogłoszona

w tym samym czasie publikacja, wskazuje na przydatność danych obrazowych z zażyciowych badań TK (z rekonstrukcją 3D) przy rekonstrukcji złamań kości czaszki [6].

W piśmiennictwie światowym, w sprawie wykorzystania nowoczesnych technik obrazowych w sądowo-lekarskim badaniu pośmiertnym, przełom stanowi szwajcarski projekt Virtopsy® [7, 8, 9]. Szeroki zakres badań zastosowano dla zobrazowania przebiegów kanałów obrażeń postrzałowych [10, 11, 12], metody fotogrametryczne i skanowanie powierzchni ciała służą do tworzenia opinii rekonstrukcyjnych.

## WNIOSKI

W ocenie autorów TK powinna stać się złotym standardem w przypadkach ofiar postrzałów i eksplozji materiałów wybuchowych, z uwagi na bardzo dokładny i czytelny sposób przedstawienia lokalizacji ciał obcych – jako badanie uzupełniające i poszerzające klasyczne pośmiertne badanie sądowo-lekarskie. Oczywiście jest, że w chwili obecnej wykonywanie tego typu badań nie wszędzie jest możliwe z uwagi na ograniczenia logistyczne i finansowe. Taki stan rzeczy jednak powinien zmienić się na przestrzeni najbliższych kilku lat.

## PIŚMIENICTWO

1. Ryglicki S.: Przyczynek do zastosowania promieni Roentgena w medycynie sądowej, *Czasopismo sądowo-lekarskie* 1930 nr 4, 244-248.
2. Woźniak K., Pohl J.: Badania radiologiczne wstępem do sekcji zwłok w wybranych przypadkach, w: II Konferencja Szkoleniowo-Naukowa „Problematyka obrażeń ciała powstałych w wyniku działania broni palnej i materiałów wybuchowych, broni gazowej i elektrycznej”, Jugowice, 23-25 maja 2001.
3. Woźniak K., Pohl J.: Samobójcze postrzały z broni śrutowej po wprowadzeniu lufy do ust a ryzyko błędnej oceny na miejscu ujawnienia zwłok. *Arch. Med. Sąd. Krym.* 2003, 53 (4), 347-355.
4. Teresiński G.: O ustalaniu okoliczności urazu głowy, *Arch. Med. Sąd. Krym.* 2002, 52 (2), 65-83.
5. Bloch-Bogusławska E., Wolska E., Bednarek J.: Wykorzystanie badań radiologicznych w ranach postrzałowych głowy, *Arch. Med. Sąd. Krym.*, 2008, 58 (4), 221-223.

6. Woźniak K., Urbanik A., Moskała A., Chrzan R., Kamieniecka B.: Konfrontacja klinicznego obrazu TK złamań kości czaszki z wynikami badania sekcyjnego, *Arch. Med. Sąd. Krym.* 2008, 58 (4), 188-193.
7. Thali M. J., Yen K., Schweitzer W., Vock P., Boesch C., Ozdoba C., Schroth G., Ith M., Sonnenschein M., Doernhoefer T., Scheurer E., Plattner T., Dirnhofer R.: Virtopsy, a new imaging horizon in forensic pathology: virtual autopsy by postmortem multislice computed tomography (MSCT) and magnetic resonance imaging (MRI)-a Feasibility Study, *J. Forensic Sci.* 2003, 48(2), 386-403.
8. Bolliger S. A., Thali M. J., Ross S., Buck U, Naether S., Vock P.: Virtual autopsy using imaging: bridging radiologic and forensic sciences. A review of the Virtopsy and similar projects, *Eur. Radiol.* 2008, 18(2), 273-282.
9. Thali M. J., Jackowski C., Oesterhelweg L., Ross S. G., Dirnhofer R.: Virtopsy – The Swiss virtual autopsy approach, *Leg. Med. (Tokyo)*. 2007, 9(2), 100-104.
10. Thali M. J., Yen K., Vock P., Ozdoba C., Kneubuehl B. P., Sonnenschein M., Dirnhofer R.: Image-guided virtual autopsy findings of gunshot victims performed with multi-slice computed tomography (MSCT) and magnetic resonance imaging (MRI) and subsequent correlation between radiology and autopsy findings, *Forensic Sci. Int.* 2003, 138(1-3), 8-16.
11. Thali M. J., Schweitzer W., Yen K., Vock P., Ozdoba C., Spielvogel E., Dirnhofer R.: New horizons in forensic radiology. the 60-second “digital autopsy-full-body examination of a gunshot victim by multislice computed tomography, *Am. J. Forensic Med. Pathol.* 2003, 24(1), 22-27.
12. Andenmatten M. A., Thali M. J., Kneubuehl B. P., Oesterhelweg L., Ross S., Spendlove D., Bolliger S. A.: Gunshot injuries detected by post-mortem multislice computed tomography (MSCT): A feasibility study, *Leg. Med. (Tokyo)*. 2008, 10(6), 287-292.

Adres do korespondencji:  
dr Krzysztof Woźniak  
Katedra Medycyny Sądowej UJ CM  
ul. Grzegórzecka 16  
31-531 Kraków  
mpwoznia@cyf-kr.edu.pl